血管超音波検査

市川　浩良
［中津川市民病院］

設問 1

主訴：2 週間ほど前に胃と腰の痛みを訴え近医を受診した。その後腰痛と、両下肢の痺れを訴えたため当院救急外来を受診した。下肢動脈エコーの画像から正しい組み合わせはどれか。

画像　1-1～1-7

血液検査
　CRP：11.32mg/dl
　D ダイマー：5.13μg/ml
上肢血圧
　右：185／106 mmHg、左：192／116 mmHg
下肢血圧
　右：144／114 mmHg、左：測定不可

a.　左腸骨動脈は偽腔により圧排され狭窄している
b.　左総大腿動脈の血流波形は正常である
c.　治療は外科的治療が原則である
d.　腸骨動脈領域の閉塞性動脈硬化症である
e.　腹部大動脈の分枝の血流評価も必要である

①　a, b　②b, c　③c, d　④d, e　⑤a, e

正解　⑤
正解率　95.7%（1 次評価）　100%（2 次評価）

解説

下肢血管の急性閉塞性動脈疾患の症例である。症状が腰痛、下肢の痺れと急性閉塞性動脈硬化症としては特徴的な所見では無いが、下肢の痺れがあることから血脈波検査が行われた。左下肢の血圧が測れないことから閉塞性動脈疾患が疑われた。

急性動脈閉塞症は上流から流れてきた塞栓子により動脈内腔が閉塞する塞栓症。粥状硬化やバージャー病、動脈解離などによって閉塞する血栓症があり、本症例は腹部大動脈から総腸骨動脈に渡る動脈解離（Stanford B 型）で、偽腔により真腔が圧排されて狭窄を生じた症例であった。（CT 造影画像）

問題の画像 1-6、1-7 は総大腿動脈の血流波形の acceleration time(ACT)が右に比べ左に延長がみられることから、腸骨動脈の分岐から総大腿動脈の間に狭窄または閉塞があることが予測できる。また画像 1-5 では圧排され狭小化した左総腸骨動脈を認める。

画像 1-1～1-4 はそれぞれ腹部大動脈から分岐している分枝（腹腔動脈、上腸間膜動脈、腎動脈）の血流を記録している。大動脈解離（Stanford B 型）の場合は内科的治療が基本となるが、動脈からの分枝が偽腔から分岐し虚血を合併している場合には外科的治療を選択するため、分枝の血流評価も必要となってくる。

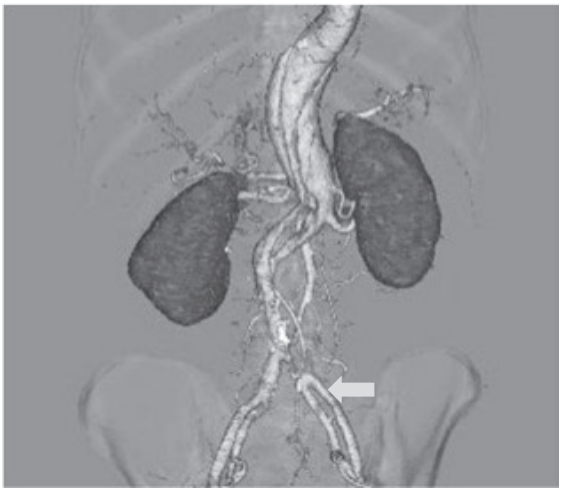

CT 造影画像

設問 2

主訴：両腕に力が入らなくなり、話しづらくなったため受診。脳梗塞などを疑い原因検索のため頸動脈超音波を施行した。正しい組み合わせはどれか。

上肢血圧　右　165／71mmHg
　　左　120／64mmHg

a.　上肢の血圧に左右差は認めない
b.　椎骨動脈の血流に逆流がみられる
c.　左上肢へは右椎骨動脈から脳底動脈を介して血液が流れている

d.　腕頭動脈の狭窄が疑われる
e.　対側の椎骨動脈から血流が補充されるため脳虚血症状は出る事はない

①a, b　②b, c　③c, d　④d, e　⑤a, e

正解　②
正解率　95.7%（1 次評価）　100%（2 次評価）

解説

鎖骨下動脈盗血症候群（subclavian steal syndrome）の症例である。一側の鎖骨下動脈が椎骨の分岐より近位で狭窄または閉塞すると、同側の上肢の運動により脳底部領域の血流が Willis の動脈輪を介して、椎骨動脈→鎖骨下動脈へと逆流してしまうため脳虚血症状が出現する。その他患側上肢の痺れ、上肢血圧の左右差などの症状が出る。無症状の事も多く、頸動脈超音波検査時に椎骨動脈の逆流を認める事で偶然発見することも少なくない。画像 2-2 は左椎骨動脈のドップラー画像で、椎骨動脈は頭側から逆行して鎖骨下動脈に向かって流れているのが分かる。鎖骨下動脈を大動脈弓部に逆行して追っていくと分岐から約 2cm の所に　画像 2-3 の様な狭窄部が認められる。

文献

1）　血管無侵襲診断テキスト
2）　大動脈瘤・大動脈解離診療ガイドライン（2011 年改訂版）
3）　抹消閉塞性動脈疾患の治療ガイドライン